

## Rekvirent: Ejer

Navn	Alber Invest/Telekæden
Adresse	2860 Søborg
Telefon	
E-mail	horses.investors.inc@gmail.com

## Stamdata

Navn <b>Fuego</b>	Race <b>Traver</b>	Farve <b>Brun</b>	Køn <b>Hoppe</b>
Fødselsdag <b>25-06-2023</b>	Reg nr. <b>S-23-2822</b>	Chip <b>208213990515096</b> nr.	
Hestens identitet samt signalement er i overensstemmelse med hestens pas: <input checked="" type="checkbox"/>		Hesten er chipmærket: <input checked="" type="checkbox"/>	

Hesten skal anvendes til: Væddeløb

Hvor længe har hesten været i kontinuerlig træning forud for handelsundersøgelsen: : Ej i træning grundet alder

Sælger er registreret som kunde i den undersøgende dyrlæges praksis ? Ja

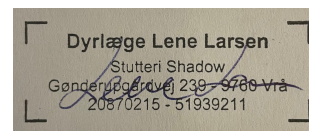
Røntgenundersøgelsen er baseret på den kliniske undersøgelse ? Nej

Med henvisning til de i forhåndsaftalen for handelsattesten specificerede betingelser og begrænsninger en sådan undersøgelse udføres under, er det på baggrund af undersøgelsen dags dato undertegnede dyrlæges konklusion

- Der er ud fra en veterinærfaglig vurdering normal risiko for, at hestens sundhedstilstand dags dato vil få betydning for den påtænkte anvendelse af hesten.
- Der er ud fra en veterinærfaglig vurdering let forøget risiko for, at hestens sundhedstilstand dags dato vil få betydning for den påtænkte anvendelse af hesten.
- Der er ud fra en veterinærfaglig vurdering forøget risiko for, at hestens sundhedstilstand dags dato vil få betydning for den påtænkte anvendelse af hesten.
- Der er ud fra en veterinærfaglig vurdering betydelig risiko for, at hestens sundhedstilstand dags dato vil få betydning for den påtænkte anvendelse af hesten.
- Det er ikke muligt uden supplerende undersøgelser af hesten at drage nogen konklusion af den aktuelle undersøgelse.

27-08-2024

Dato



Dyrlægens underskrift/stempel

---

## 1. STANDARD PROJEKTIONER AF LEMMER ANVENDT

---

1 STANDARD PROJEKTIONER AF LEMMER ANVENDT

Nej  Ja

1a Hov samt kode forben og bagben Lateromedial (LM)

VF: Nej  Ja

HF: Nej  Ja

VB: Nej  Ja

HB: Nej  Ja

1b Hov samt kode forben Dorsopalmar (DP)

VF: Nej  Ja

HF: Nej  Ja

1c Has Lateromedial (LM)

VB: Nej  Ja

HB: Nej  Ja

1d Has Plantarolateral (PILDMO)

VB: Nej  Ja

HB: Nej  Ja

1e Has Dorsolateral (DLPIMO)

VB: Nej  Ja

HB: Nej  Ja

1f Knæ Kaudolateral (CaLCrMO)

VB: Nej  Ja

HB: Nej  Ja

---

## 2. SUPPLERENDE PROJEKTIONER AF LEMMER ANVENDT

---

2 SUPPLERENDE PROJEKTIONER AF LEMMER ANVENDT

Nej  Ja

---

## 3. HALS PROJEKTIONER

---

3a Laterolateralt (LL)

Nej  Ja

---

## 4. TORNTAPPE PROJEKTIONER

---

4a Laterolateral (LL)

Nej  Ja

---

## 5. ANDRE PROJEKTIONER

---

5a Andre projektioner

Nej  Ja

---

## 6. Hov

---

6a Ses der fragmentering eller remodellering af hovbenets randtop

VF: Nej  Ja

HF: Nej  Ja

VB: Nej  Ja

HB: Nej  Ja

6b Ses der remodellering eller eksostosedannelse på dorsalt kronben eller kodeben?

VF: Nej  Ja

HF: Nej  Ja

VB: Nej  Ja

HB: Nej  Ja

6c Ses der forbenet dragtbrusk?

VF: Nej  Ja

HF: Nej  Ja

6d Ses der nydannelser omkring hovseneben?

VF: Nej  Ja

HF: Nej  Ja

VB: Nej  Ja

HB: Nej  Ja

6e Ses der afvigende placering af hovben i hovkapsel?

VF: Nej  Ja

HF: Nej  Ja

VB: Nej  Ja

HB: Nej  Ja

6f Ses der cyster i hov eller kronben?

VF: Nej  Ja

HF: Nej  Ja

VB: Nej  Ja

HB: Nej  Ja

6g Andre bemærkninger:

---

## 8. Kode forben og bagben

---

8a Ses der OCD fragmenter på sagittalkammen?

**Lille osteofyt foran på pibeknogle ved ledkapseltilhæftning**

VF: Nej  Ja

**Lille osteofyt foran på pibeknogle ved ledkapseltilhæftning**

HF: Nej  Ja

VB: Nej  Ja

HB: Nej  Ja

---

8b Ses der OC-konturændring på sagittalkammen?

VF: Nej  Ja

HF: Nej  Ja

VB: Nej  Ja

HB: Nej  Ja

---

8c Ses der andre fragmenter dorsodistalt eller dorsoproximalt?

VF: Nej  Ja

HF: Nej  Ja

VB: Nej  Ja

HB: Nej  Ja

---

8d Ses der basalfragmenter eller hjørnestøtte frakturer (UPE)?

VF: Nej  Ja

HF: Nej  Ja

VB: Nej  Ja

HB: Nej  Ja

---

8e Ses der fraktur af kodeseneben?

VF: Nej  Ja

HF: Nej  Ja

VB: Nej  Ja

HB: Nej  Ja

---

8f Ses der nydannelser på eller omkring kodesenebenet?

VF: Nej  Ja

HF: Nej  Ja

VB: Nej  Ja

HB: Nej  Ja

---

8g Ses der eksostoser palmart/plantart på kodeben?

VF: Nej  Ja

HF: Nej  Ja

VB: Nej  Ja

HB: Nej  Ja

---

8h Ses der cyster i kodeben eller distale pibeknogle?

VF: Nej  Ja

HF: Nej  Ja

VB: Nej  Ja

HB: Nej  Ja

8i Andre bemærkninger:

---

---

## 9. Has

---

9a Ses der OCD fragmenter på crista intermedia, laterale trochlea eller mediale malleolus?

VB: Nej  Ja

HB: Nej  Ja

9b Ses der OC-konturændring på crista intermedia, laterale trochlea eller mediale malleolus?

VB: Nej  Ja

HB: Nej  Ja

9c Ses der enthesiofyt dorsoproximalt på pibeknogle?

VB: Nej  Ja

HB: Nej  Ja

9d Ses der nydannelser eller opklaringer i eller omkring tarsalknogler?

VB: Nej  Ja

HB: Nej  Ja

9e Ses der kileformede tarsalknogler?

VB: Nej  Ja

HB: Nej  Ja

9f Ses der fragmenter plantart i tibiotalar leddet?

VB: Nej  Ja

HB: Nej  Ja

9g Ses der opklaringer i/eller nydannelser omkring sustentaculum tali?

VB: Nej  Ja

HB: Nej  Ja

9h Andre bemærkninger:

---

---

## 10. Knæ

---

10a Ses der OCD fragmenter på laterale trochlea?

VB: Nej  Ja

HB: Nej  Ja

10b Ses der OC-konturændring på laterale trochlea?

VB: Nej  Ja

HB: Nej  Ja

---

10c Ses der nydannelser / fragmenter på distalt på patella

VB: Nej  Ja

HB: Nej  Ja

---

10d Ses der fragmenter eller forkalkninger kaudalt i femorotibialeddet?

VB: Nej  Ja

HB: Nej  Ja

---

10e Ses der nydannelser kranialt for den interkondylære proces?

VB: Nej  Ja

HB: Nej  Ja

---

10f Ses der cyster distalt i femur eller proximalt i tibia?

VB: Nej  Ja

HB: Nej  Ja

---

10g Andre bemærkninger:

---

## 14. Andet

---

14a Andre fund

Nej  Ja

---

## 15. Supplerende kommentarer

---

15a

---