

Röntgenintyg

Gällande hästen **Bottnas Lady 21-3067**

Ålder : f- 2021 Kön: sto chipnr 752098200008482

Röntgendatum 24/5 2022

.....
Röntgenundersökning avseende lösa benfragment har utförts enligt följande :

1. BF kotleder - sidobilder
2. BB kotleder – friprojektion av laterala (yttre) samt mediala (inre) bakre delen av kotleden
3. BB hasleder – snedprojektion bakifrån (osteocondroprojektion)

Kotled VF - 0

Kotled HF - 0

Kotled VB - 0


Hasled VB - 0

Hasled HB - 0

Inga påvisbara fragment påvisade med använda projektioner kotleder v.f, h.f, v.b samt hasleder b.b.

Kotled h.b. utsida ett s.k. lindrigt hörnstödsfragment. Hörnstödsfragment opereras ej enligt senaste rön.

Heby 25/5 2022



Susanne Demmers
leg. vet
Specialist i hästens sjukdomar

Susanne Demmers

Från:

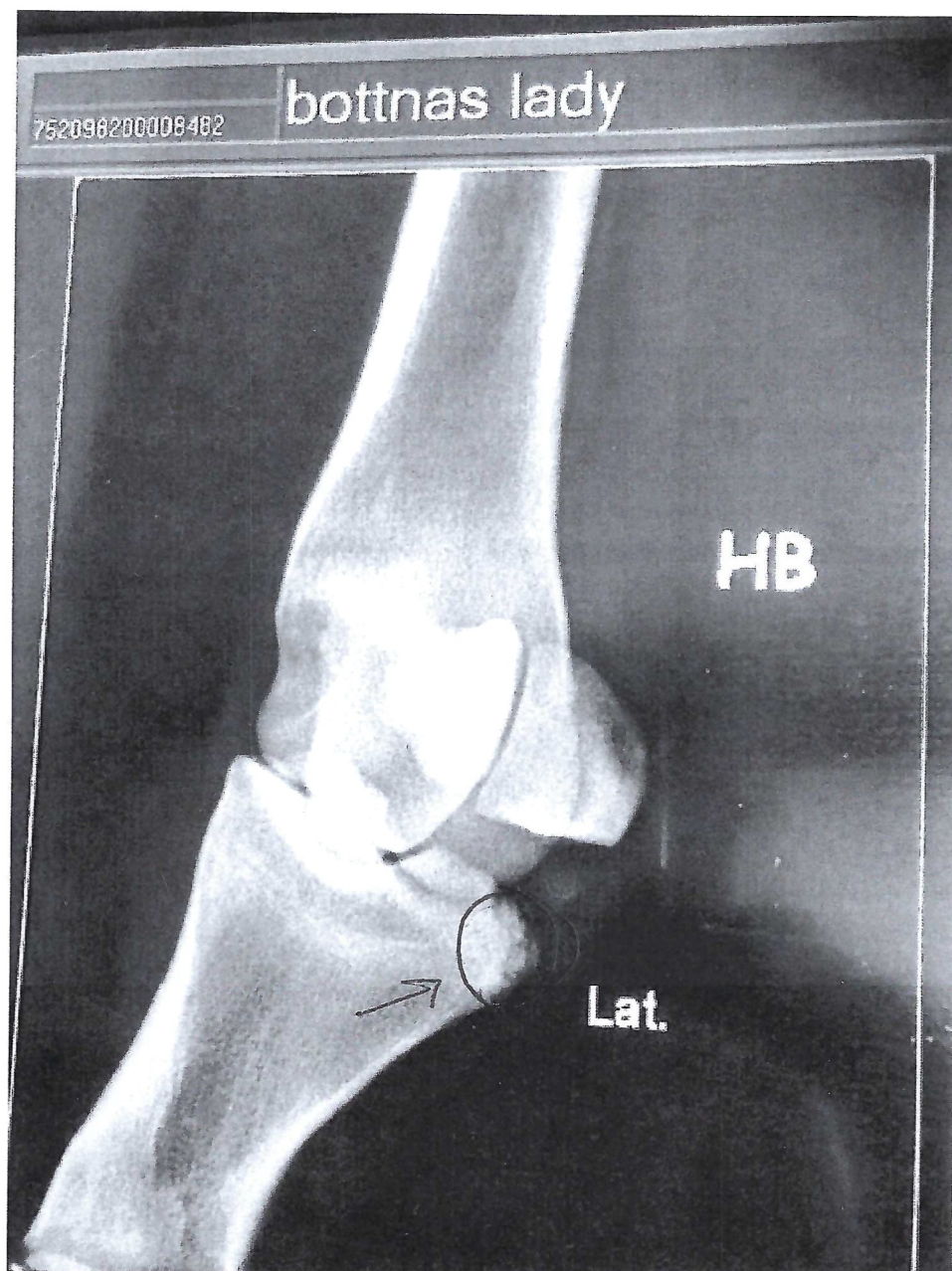
Susanne Demmers

Skickat:

den 26 maj 2022 16:27

Till:

Susanne Demmers



Skickat från min iPhone